

# Клінічний випадок тяжкої двобічної пневмонії, асоційованої з вірусною інфекцією SARS-CoV-2

О.А. Боришевська-Логін, В.І. Агій, Ю.Ю. Переста, С.Й. Акар, О.Л. Логойда, Н.П. Ганбаров

Товариство з обмеженою відповідальністю «Медичний центр «Діамед», Ужгород, Україна

**Анотація.** Коронавірусна інфекція стрімко поширюється і передається від людини до людини повітряно-краплинним та контактним побутовим шляхом. Для остаточного діагнозу необхідний позитивний тест полімеразно-ланцюгової реакції (ПЛР) на SARS-CoV-2. Тим не менше мультиспіральна комп'ютерна томографія (МСКТ) є чутливим та специфічним методом діагностики коронавірусного ураження легень як найбільш частого прояву інфекції. Крім того, у пацієнтів із високим ризиком COVID-19 ознаки вірусної пневмонії при МСКТ легень можуть передувати негативним результатам ПЛР-тесту. На власному досвіді та спостереженнях у діагностиці тяжкого респіраторного синдрому SARS-CoV-2 привертало увагу до необхідності виконання МСКТ органів грудної клітки у пацієнтів із високим ризиком та клінічними проявами COVID-19-асоційованої пневмонії, незважаючи на первинні негативні результати ПЛР-тесту.

**Ключові слова:** SARS-CoV-2, COVID-19, коронавірусна інфекція, ураження легень, ПЛР-тестування, МСКТ органів грудної клітки.

Коронавірусна хвороба COVID-19 — досить нова легенева вірусна інфекція, викликана коронавірусом тяжкого респіраторного синдрому SARS-CoV-2.

Коронавірусна інфекція стрімко поширюється і передається від людини до людини повітряно-краплинним та контактним побутовим шляхом; призводить до тяжких ускладнень, таких як запалення та фіброз легень, гостра дихальна та серцева недостатність, дисфункція згортальної системи крові, а також до тяжкого міокардиту та геморагічної некротичної енцефалопатії з переважним ураженням таламічних зон [1].

Для остаточного діагнозу необхідний позитивний тест полімеразно-ланцюгової реакції (ПЛР) на SARS-CoV-2. Тим не менше мультиспіральна комп'ютерна томографія (МСКТ) є чутливим та специфічним методом діагностики коронавірусного ураження легень як найчастішого прояву інфекції. Метод підходить як для первинної діагностики, так і для спостереження за станом пацієнтів у динаміці лікування та раннього виявлення ускладнень (приєднання бактеріальної пневмонії, тромбоемболії легеневої артерії тощо), моніторингу еволюції останніх. Крім того, у пацієнтів із високим ризиком COVID-19 ознаки вірусної пневмонії при МСКТ легень можуть передувати негативним результатам ПЛР-тесту, а отже, водночас стати вагомим аргументом для виконання повторного лабораторного тестування на SARS-CoV-2 [2].

Наводимо клінічне спостереження, виконане на базі нашої клініки.

## Клінічний випадок

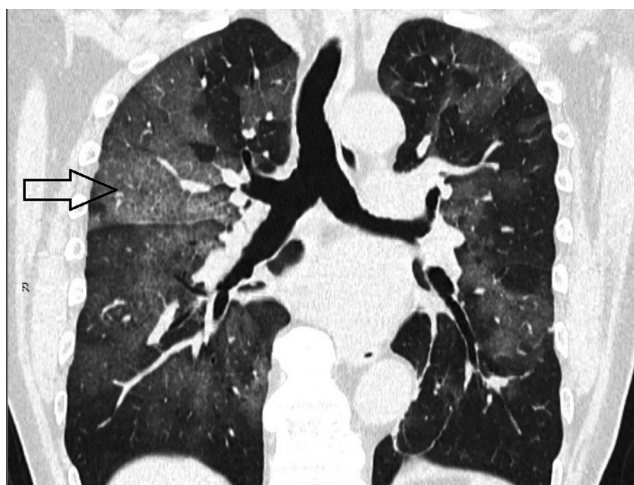Пацієнт 3., 64 роки. Звернувся зі скаргами на підвищення температури тіла до 38,5° С протягом останніх 5 днів, малопродуктивний кашель, загальну слабкість, задишку. В анамнезі — контакт із інфікованими SARS-CoV-2. Оксигенація крові в день звернення 94–95%. Первинний ПЛР-тест негативний. Стан пацієнта сімейним лікарем оцінено як задовільний. Попередній діагноз — гостра респіраторна вірусна інфекція.

При огляді в клініці: підвищене потовиділення, постійне покашлювання, в'ялість. При фізикальному обстеженні: дихання жорстке з обох боків, більше справа, тахіпноє, тахікардія (110 уд./хв).

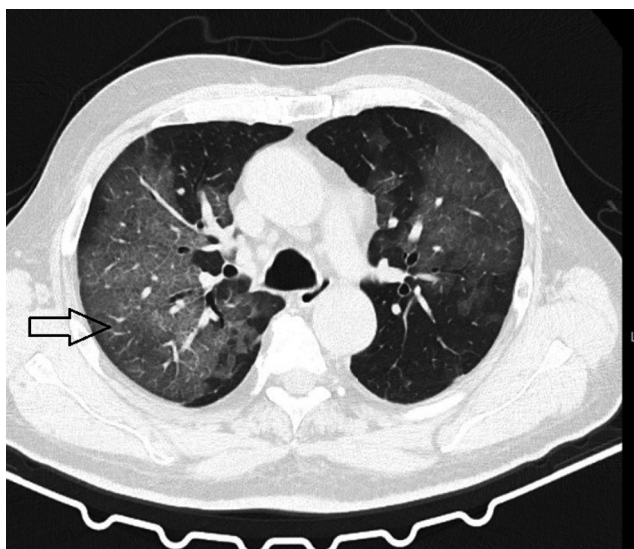
При лабораторному обстеженні: зниження кількості лімфоцитів та тромбоцитів, підвищення кількості моноцитів та швидкості осідання еритроцитів, незначна анемія, підвищення рівня D-димеру.

На МСКТ органів грудної клітки (рис. 1, 2): двобічні несиметричні зливного характеру ділянки патологічного ураження у вигляді «матового скла» з нашаруванням потовщених внутрішньолобулярних та міжлобулярних перетинок («paving stone») [3].

**Рисунок 1** МСКТ органів грудної клітки пацієнта 3. в аксіальній площині. Стрілкою вказані ділянки патологічного ураження легеневої паренхіми у вигляді «матового скла»



**Рисунок 2** МСКТ органів грудної клітки пацієнта 3. у коронарній площині. Стрілкою вказані ділянки ураження легеневої паренхіми («paving stone»)



На основі візуалізаційних, лабораторних, фізикальних та анамнестичних даних встановлено діагноз «Гостра двобічна вірусна пневмонія, найвірогідніше асоційована з SARS-CoV-2».

Наступного дня виконано повторний ПЛР-тест з отриманням позитивного результату.

Пацієнт направлений у профільне відділення районної лікарні для проходження стаціонарного лікування. На жаль, стан пацієнта різко погіршувався за рахунок наростання явищ дихального дистрес-синдрому, що призвело до летального наслідку.

Вищенаведений клінічний випадок підкреслює необхідність мультидисциплінарного (клінічного, лабораторного, радіологічного) підходу в обстеженні пацієнтів із вірогідною вірусною пневмонією середнього та важкого ступеня. Це необхідно для своєчасної верифікації діагнозу та ефективного патогномічного лікування з метою зниження летальності, попередження ускладнень, скорочення часу стаціонарного лікування та за необхідності — реабілітаційного періоду.

Запропонована нами методика обстеження полягає в оптимізації протоколу сканування при комп'ютерній томографії високого розрешення (High-resolution computed tomography — HRCT) на апараті «SOMATOM go.Up®» («Siemens», Німеччина) 2019 р., виконаного за наступним протоколом:

- фронтальне сканування топограми [Tr20] довжиною 512 мм з індивідуальним підбором та корекцією параметрів kV; Effective mAs, застосовуючи технологію CARE Dose4D з обчисленням оптимального Quality Reference mAs (QRM) для кожної кутової проекції анатомічної ділянки пацієнта;
- нативне (безконтрастне) сканування органів грудної клітки на затримці дихання із застосуванням протоколу: Low Dose and Fast Scan in a Patient with Dyspnea (Collimation: 32.0,7 mm, Rotation time: 0.8 s, Pitch factor: 1.5, Scan parameters: Sn 110 (with Tin Filter) kV/60 mAs, Scan time: 9 s). Алгоритм реконструкції SAFIRE [1,5 mm жорсткість фільтрації — br 40 (Soft); Br — 60 (lung)]. Постпроцесингова обробка зображень MPR–; MIP, MinIP, Avg [3].

Такий протокол сканування при МСКТ-дослідженні забезпечує підвищення точності діагностики характерних для COVID-19 ранніх рентгенологічних ознак, а також дозволяє зменшити променеве навантаження на пацієнта.

Таким чином, власний досвід та спостереження у діагностиці тяжкого респіраторного синдрому SARS-CoV-2 свідчать про необхідність виконання МСКТ органів грудної клітки у пацієнтів із високим ризиком та клінічними проявами COVID-19-асоційованої пневмонії, незважаючи на первинні негативні результати ПЛР-тесту [4].

#### Відомості про авторів:

Боришевська-Логін Олена Анатоліївна — лікар-рентгенолог ТОВ «Медичний центр «Діамед», Ужгород, Україна. ORCID ID: 0000-0001-5861-7300

Агій Владислава Іванівна — кандидат медичних наук, лікар-рентгенолог ТОВ «Медичний центр «Діамед», Ужгород, Україна. ORCID ID: 0000-0003-0677-7278

Переста Юрій Юрійович — доктор медичних наук, професор, лікар-хірург ТОВ «Медичний центр «Діамед», Ужгород, Україна. ORCID ID: 0000-0003-1479-4289

Акар Станіслав Йосипович — лікар-радіолог ТОВ «Медичний центр «Діамед», Ужгород, Україна. ORCID ID: 0000-0003-4159-5939

Логойда Ольга Любомирівна — лікар-рентгенолог ТОВ «Медичний центр «Діамед», Ужгород, Україна. ORCID ID: 0000-0003-1249-5752

Ганбаров Нікіта Петрович — студент V курсу Національного медичного університету імені О.О. Богомольця, Київ, Україна. ORCID ID: 0000-0001-8165-5356

#### Адреса для кореспонденції:

Логойда Ольга Любомирівна  
88000, Ужгород, вул. Швабська, 43  
E-mail: logoyda.o@gmail.com

#### Інформація про внесок кожного учасника у підготовку статті

Автори заявляють про однаковий внесок кожного з них у підготовку статті.

#### Фінансування

Дослідження та написання статті фінансовано ТОВ «Медичний центр «Діамед» (Ужгород, Україна).

#### Конфлікт інтересів: відсутній.

**Conflict of interests:** the authors declare no conflict of interests.

#### Список використаної літератури/References:

1. Carotti M., Salaffi F., Sarzi-Puttini P. (2020) Chest CT features of coronavirus disease 2019 (COVID-19) pneumonia: key points for radiologists. *Radiol. Med.*, 125: 636–646. <https://doi.org/10.1007/s11547-020-01237-4>
2. Kwee Th.C., Kwee R.M. (2020) Chest CT in COVID-19: What the Radiologist Needs to Know. *Radiographics*, 40(7): 1848–1865. doi: 10.1148/rg.2020200159
3. Boryshevska-Lohin O.A., Ahii V.I., Akar S.I. et al. (2020) Method for diagnosing COVID-19 pneumonia. Patent № 145093. [In Ukr.].
4. Lee E.Y.P., Ng M.-Y., Khong P.-L. (2020) COVID-19 pneumonia: what has CT taught us? *Lancet Infect. Dis.*, 20(4): 384–385. [https://doi.org/10.1016/S1473-3099\(20\)30134-1](https://doi.org/10.1016/S1473-3099(20)30134-1)

## Clinical case of severe bilateral pneumonia associated with SARS-CoV-2 viral infection

O.A. Boryshevska-Lohin, V.I. Ahii, Yu.Yu. Peresta, S.Y. Akar, O.L. Lohoida, N.P. Hanbarov

Diamed Medical Center, Uzhhorod, Ukraine

**Abstract.** Coronavirus infection spreads rapidly and is transmitted from person to person by airborne and contact-household routes. A positive polymerase chain reaction (PCR) test for SARS-CoV-2 is required for a definitive diagnosis. However, multi-slice computed tomography (MSCT) is a sensitive and specific method of diagnosing coronavirus lung disease as the most common manifestation of infection. In addition, in patients at high risk of COVID-19, signs of viral pneumonia in MSCT of the lungs may precede negative PCR results. Based on our own experience and observations in the diagnosis of severe respiratory syndrome SARS-CoV-2, we draw attention to the need to perform MSCT of the chest in patients at high risk and clinical manifestations of COVID-19-associated pneumonia, despite the initial negative PCR result.

**Key words:** SARS-CoV-2, COVID-19, coronavirus infection, lung lesions, PCR-testing, MSCT of chest organs.

#### Information about the authors:

Boryshevska-Lohin Olena A. — MD, radiologist, Diamed Medical Centre, Uzhhorod, Ukraine. ORCID ID: 0000-0001-5861-7300

Ahii Vladyslava I. — MD, PhD (Med.), radiologist, Diamed Medical Centre, Uzhhorod, Ukraine. ORCID ID: 0000-0003-0677-7278

Peresta Yurii Yu. — MD, surgeon, Doctor of Medical Science, Professor, Diamed Medical Centre, Uzhhorod, Ukraine. ORCID ID: 0000-0003-1479-4289

Akar Stanislav Y. — MD, radiologist, Diamed Medical Centre, Uzhhorod, Ukraine. ORCID ID: 0000-0003-4159-5939

Lohoida Olha L. — MD, radiologist, Diamed Medical Centre, Uzhhorod, Ukraine. ORCID ID: 0000-0003-1249-5752

Hanbarov Nikita P. — 5th year student of O.O. Bogomolets National Medical University, Kyiv, Ukraine. ORCID ID: 0000-0001-8165-5356

#### Address for correspondence:

Olha Lohoida  
88000, Uzhhorod, Shvabska str., 43  
E-mail: logoyda.o@gmail.com

Надійшла до редакції/Received: 01.04.2021

Прийнято до друку/Accepted: 22.04.2021