

В.К. Піонтковський<sup>1</sup>, Я.В. Фіщенко<sup>2</sup>, Л.Д. Кравчук<sup>2</sup><sup>1</sup>Комунальний заклад «Рівненська обласна клінічна лікарня»<sup>2</sup>Державна установа «Інститут травматології та ортопедії НАМН України», Київ

# Ретроспективний аналіз повторних оперативних втручань з приводу гриж міжхребцевих дисків поперекового відділу хребта у людей похилого віку

**Мета** — визначити причини негативних результатів хірургічного лікування гриж міжхребцевих дисків у людей похилого і старечого віку порівняно з молодими пацієнтами, що дозволить в подальшому вибрати правильну хірургічну тактику та запобігти виникненню ускладнень. **Об'єкт і методи дослідження.** Проведено ретроспективний аналіз хірургічного лікування гриж міжхребцевих дисків поперекового відділу хребта у 190 пацієнтів. В усіх хворих в анамнезі зазначено терміни, коли проведено першу операцію з приводу грижі міжхребцевого диска — від 3 міс до 7 років у різних лікувальних закладах України. **Результати.** Найчастішою причиною повторних оперативних втручань у пацієнтів старшого віку є нестабільність на оперованому та суміжному рівнях, що спонукає хірургів до ширшого застосування стабілізуючих оперативних втручань та детальнішого передопераційного планування щодо вибору рівня стабілізації. У старшій віковій категорії переважають процеси стенозування, отже, в них необхідно застосовувати ширшу декомпресію. Для запобігання розвитку епідурального фіброзу необхідно застосовувати атравматичні хірургічні прийоми з мінімальною інтраопераційною крововтратою. Хворі старшої вікової групи, окрім дискектомії, часто потребують корекції дегенеративних деформацій. При виявленні критичного остеопорозу з метою профілактики неспроможності металоконструкції необхідно застосовувати спеціальні імпланти з цементною аугментацією для посилення контакту імплант — кістка. **Висновки.** Серед основних причин для проведення повторних оперативних втручань у пацієнтів старшого віку є нестабільність на оперованому та суміжному рівнях, а також рецидив грижі на тому самому рівні.

**Ключові слова:** грижа міжхребцевих дисків, повторне хірургічне лікування, похилий вік.

## Вступ

Лікування патології хребта у людей похилого та старечого віку набуває все більшої актуальності з кожним десятиріччям у зв'язку з демографічними процесами, що відбуваються у сучасному суспільстві, трансформуючись із медичної у соціальну та етичну проблему (Murakibhavi V.G., Khemka A.G., 2011; Kim E.S. et al., 2014; Modic M. et al., 2015). Значна тривалість захворювання, такі клінічні прояви, як неможливість працювати, самостійно пересуватися, обслуговувати себе, а також невисока ефективність існуючих методів лікування — все це призводить до колосальних витрат на лікування пацієнтів із цією патологією.

Суть проблематики полягає не лише у тяжкості адекватно оцінити ситуацію, що склалася, та провести диференційну діагностику з природними інволютивними змінами, але й у виборі оптимальної лікувальної тактики для конкретного пацієнта (Charman J.R. et al. (Eds.), 2007; Benson R.T. et al., 2010; Chiu C.C. et al., 2015). Крім того, слід враховувати той факт, що операційний ризик у людей похилого віку значно вищий, ніж у молодих, саме тому серед фахівців немає єдності в думці щодо тактики лікування цієї категорії пацієнтів (Manchikanti L. et al., 2016; Yamato T. et al., 2017).

Відомо, що у розвитку дегенеративного каскаду поперекового відділу хребта у людей старшої вікової категорії переважають процеси стенозування з явищами дегенеративної сегментарної нестабільності (Sharma A. et al., 2016). Існує велика кількість оперативних втручань для лікування гриж міжхребцевих дисків, які можна розподілити на декомпресивні (дискектомія, мікродискектомія, ламінектомія, гемілямінектомія, інтерлямінектомія, фасетектомія), стабілізуючі ригідні (транспедикулярна фіксація, трансламінарна фіксація, PLIF, TLIF, ALIF, DLIF), стабілізуючі динамічні (DIAM, Coflex, міжкостисті імпланти з пористого нікеліду титану тощо) та декомпресивно-

стабілізуючі втручання (Datta R., Upadhyay K.K., 2011; Sharma A. et al., 2016).

Останнім часом велику нішу у наданні допомоги цій категорії пацієнтів зайняли перкутанні процедури, такі як епідуральний адгезіоліз, епідуральні ін'єкції стероїдів, перкутанна нуклеотомія, Stryker-decompressor, лазерна дискектомія тощо, однак немає єдності в думці щодо показань для проведення цих процедур людям похилого та старечого віку, а віддалені результати не завжди задовольняють пацієнтів.

Для з'ясування суті причин, які призводять до негативних результатів хірургічного лікування у осіб похилого та старечого віку нами проведено ретроспективний аналіз повторних оперативних втручань у пацієнтів, яким в анамнезі вже проведено оперативні втручання з приводу гриж міжхребцевих дисків, та порівняно причини негативних результатів першого хірургічного втручання у людей молодого та старшого віку (≥60 років).

**Мета** — визначити причини негативних результатів хірургічного лікування гриж міжхребцевих дисків у людей похилого і старечого віку порівняно з молодими пацієнтами, що дозволить у подальшому вибрати правильну хірургічну тактику та запобігти розвитку ускладнень.

## Об'єкт і методи дослідження

Обстежено 190 хворих, повторно прооперованих після проведених в анамнезі оперативних втручань з приводу гриж міжхребцевих дисків поперекового відділу хребта з різними клінічними варіантами дегенеративних захворювань поперекового відділу хребта. Обстежені пацієнти прооперовані в Обласному центрі ортопедії, травматології та вертебрології Комунального закладу «Рівненська обласна клінічна лікарня» в період 2000–2018 рр. В усіх хворих в анамнезі зазначено терміни, коли проведено першу операцію з приводу грижі міжхребцевого диска — від 3 міс до 7 років — у різних лікувальних закладах України. Пацієнти

старшої вікової категорії ( $\geq 60$  років) становили 88 (46,3%), молодого віку (18–59 років) — 102 (53,7%) (рис. 1).

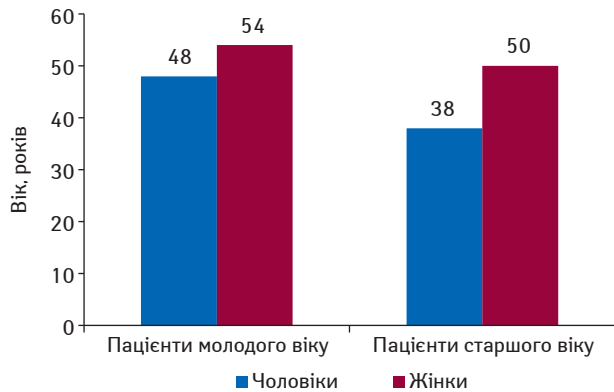


Рис. 1. Розподіл пацієнтів за статтю (n=190)

## Результати та їх обговорення

Картина щодо первинних втручань така: мікродискектомія в анамнезі проведено переважній більшості хворих молодого (68,6%) та похилого (60,2%) віку, мікродискектомією зі стабілізацією ураженого сегмента — 10,8 та 12,5%, широку декомпресію з масивним видаленням задніх структур (дужка, дуговідросчаті суглоби) та дискектомію — 7,8 та 10,2%, широку декомпресію та задню стабілізацію — 12,8 та 17,1% відповідно (табл. 1).

Таблиця 1. Розподіл хворих за типом первинного хірургічного втручання, n (%)

Первинне хірургічне втручання	Пацієнти	
	молодого віку	старшого віку
Мікродискектомія (інтерлямінектомія, парціальна фасетектомія)	70 (68,6%)	53 (60,2)
Мікродискектомія (інтерлямінектомія, парціальна фасетектомія) + задній аутометалоспондилодез	11 (10,8)	11 (12,5)
Широка декомпресія (гемі-, лямінектомія, фасетектомія) + дискектомія	8 (7,8)	9 (10,2)
Широка декомпресія (гемі-, лямінектомія, фасетектомія) + дискектомія + задній аутометалоспондилодез	13 (12,8)	15 (17,1)
<b>Загалом</b>	<b>102 (100)</b>	<b>88 (100)</b>

Хворі звернулися з різних причин: рецидив грижі диска на тому самому рівні, грижа диска на суміжному рівні, нестабільність хребцево-рухового сегмента на оперованому чи суміжному рівні, епідуральний фіброз зі стенозом хребтового каналу, дегенеративний центральний та/чи форамінальний стеноз, неспроможність металоконострукції, дегенеративний сколіоз. Причини повторного оперативного втручання наведено в табл. 2.

Таблиця 2. Розподіл хворих відповідно до причини повторного оперативного втручання, n (%)

Основна причина повторної операції	Пацієнти	
	молодого віку	старшого віку
Рецидив грижі на тому самому рівні	66 (64,7)	15 (17,2)
Грижа на суміжному рівні	10 (9,8)	2 (2,3)
Нестабільність на оперованому рівні	10 (9,8)	28 (31,7)
Нестабільність на суміжному рівні	4 (3,9)	16 (18,2)
Епідуральний фіброз, рубцевий стеноз	5 (4,9)	8 (9)
Дегенеративний центральний стеноз	—	5 (5,7)
Дегенеративний форамінальний стеноз	2 (2,0)	6 (6,8)
Неспроможність металоконострукції (злам конострукції)	5 (4,9)	2 (2,3)
Неспроможність металоконострукції (лізис навколо гвинтів)	—	3 (3,4)
Дегенеративний сколіоз	—	3 (3,4)
<b>Загалом</b>	<b>102 (100)</b>	<b>88 (100)</b>

### Клінічний випадок

На рис. 2а, б представлено клінічний випадок розвитку сегментарної нестабільності після мікродискектомії на рівні  $L_{IV}-L_V$ ,  $L_V-S_1$  через 2 роки після оперативного втручання. Проведено транспедикулярну фіксацію, задній аутометалоспондилодез  $L_{IV}-S_1$  (рис. 2в, г).

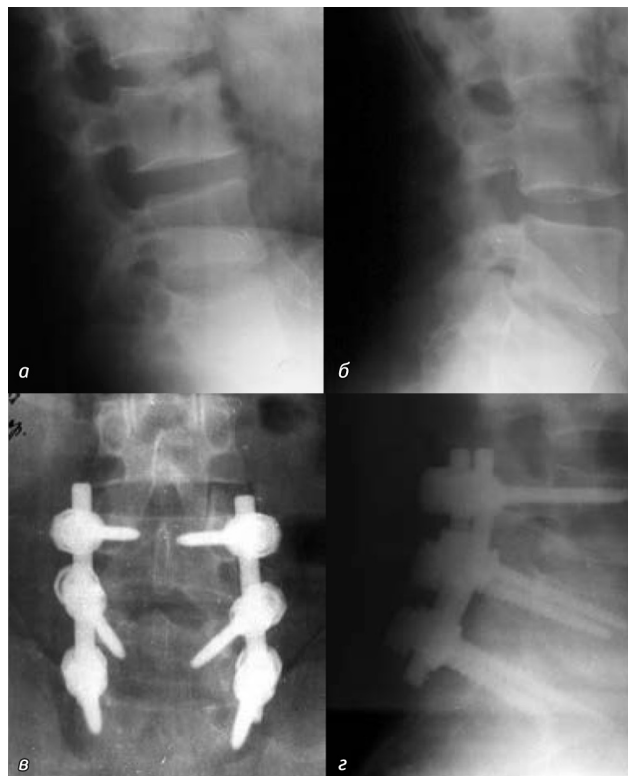


Рис. 2. Фотовідбитки рентгенограм після первинного втручання (а, б) та після повторного оперативного втручання на рівнях  $L_{IV}-L_V$  та  $L_V-S_1$  (в, г)

Рецидив грижі диска на тому самому рівні виявлено у 64,7% пацієнтів молодого віку і майже у 4 рази рідше (17,2%) — старшого. Грижа диска на суміжному рівні виявлена також частіше у пацієнтів молодого віку (9,8%), ніж у старшої вікової категорії (2,3%). Цей факт пов'язуємо з тим, що з віком міжхребцевий диск більш дегідратований, а висота міжтілового проміжку значно зменшується, в той час як у молодих людей об'єм матеріалу диска значно більший, що підвищує ризик утворення нових секвестрів.

Дегенеративний сколіоз відзначено у 3,4% осіб старшого віку і не виявлено у молодих. Нестабільність в оперованому сегменті була в 3 (31,7 та 9,8% відповідно), суміжних — у 4 рази (18,2 та 3,9% відповідно) вищою у пацієнтів старшого, ніж молодшого віку. На нашу думку, це пов'язано з тим, що дегенеративні процеси у людей з віком поширюються на всі колони хребта, в той час як у молодих людей локалізуються лише в передньому опорному комплексі.

Стенозуючі причини повторних втручань, такі як форамінальний стеноз (молоді — 1,7%, старші — 6,8%), центральний стеноз (старші — 5,7%), епідуральний фіброз і рубцевий стеноз (молоді — 4,9%, старші — 9%) значно переважали у людей старшої вікової категорії, що, на нашу думку, пов'язано з вищим рівнем прозапальних цитокінів в організмі людей похилого та старечого віку.

Неспроможність металоконострукції у людей старшої вікової категорії частіше пов'язана з лізисом навколо гвинтів (3,4%), аніж зі зломом металоконострукції (у старших — 2,3%), в той час як у людей молодого віку — частіше зі зломом металоконострукції (4,9%), що, на нашу думку, пов'язано з гіршою якістю кісткової тканини у старшої вікової категорії.

## Висновки

1. Причини повторних оперативних втручань з приводу гриж міжхребцевих дисків залежать від віку пацієнта.
2. Найчастішою причиною повторних оперативних втручань у пацієнтів старшого віку є нестабільність на оперованому та суміжному рівнях, що спонукає хірургів до ширшого застосування стабілізуючих оперативних втручань та детальнішого передопераційного планування щодо вибору рівня стабілізації.
3. У старшої вікової категорії переважають процеси стенозування, отже, в них необхідно застосовувати ширшу декомпресію.

4. Для запобігання розвитку епідурального фіброзу необхідно застосовувати атравматичні хірургічні прийоми з мінімальною інтраопераційною крововтратою.

5. Хворі старшої вікової групи, окрім дискотомії, часто потребують корекції дегенеративних деформацій.

6. При виявленні критичного остеопорозу з метою профілактики неспроможності металоконструкції необхідно застосовувати спеціальні імпланти з цементною аугментацією для посилення контакту імплант — кістка.

### Перспективи подальших розробок у цьому напрямку

Отримані у дослідженні дані в подальшому дають можливість розробки алгоритму диференційованого підходу до хірургічного лікування гриж міжхребцевих дисків при різних клінічних варіантах розвитку хвороби у людей похилого та старечого віку.

### Конфлікт інтересів

Відсутній.

### Внесок авторів

В.К. Піонтковський — проведення дослідження, написання тексту, аналіз отриманих даних; Я.В. Фищенко — концепція та дизайн дослідження; Л.Д. Кравчук — обробка матеріалів.

### Список використаної літератури

**Benson R.T., Tavares S.P., Robertson S.C. et al.** (2010) Conservatively treated massive prolapsed discs: a 7-year follow-up. *Ann. R. Coll. Surg. Engl.*, 92(2): 147–153.

**Chapman J.R., Hanson B.P., Dettori J. et al. (Eds.)** (2007) *Spine outcomes measures and instruments*. Stuttgart, Germany, New York, Thieme Medical Publishers, 289 p.

**Chiu C.C., Chuang T.Y., Chang K.H. et al.** (2015) The probability of spontaneous regression of lumbar herniated disc: a systematic review. *Clin. Rehabil.*, 29(2): 184–195.

**Datta R., Upadhyay K.K.** (2011) A randomized clinical trial of three different steroid agents for treatment of low backache through the caudal route. *Med. J. Armed Forces India*, 67(1): 25–33.

**Kim E.S., Oladunjoye A.O., Li J.A., Kim K.D.** (2014) Spontaneous regression of herniated lumbar discs. *J. Clin. Neurosci.*, 21(6): 909–913.

**Manchikanti L., Knezevic N., Boswell M.** (2016) Epidural injections for lumbar radiculopathy and spinal stenosis: a comparative systematic review and meta-analysis. *Pain Phys.*, 19(3): 365–410.

**Modic M., Buchowski N.A., Ross J.S.** (2015) Acute low back pain and radiculopathy: MR imaging findings and their prognostic role and effect on outcome. *Radiology*, 237: 597–604.

**Murakibhavi V.G., Khemka A.G.** (2011) Caudal epidural steroid injection: a randomized controlled trial. *Evid. Based Spine Care J.*, 2(4): 19–26.

**Sharma A., Vorobeychik Y., Wasserman R., Jameson J.** (2016) The effectiveness and risks of fluoroscopically guided lumbar interlaminar epidural steroid injections: a systematic review with comprehensive analysis of the published data. *Pain Med.*, 20: 45–56.

**Yamato T., Maher C., Saragiotto, B. et al.** (2017) The Roland-Morris Disability Questionnaire: one or more dimensions? *Eur. Spine J.*, 26(2): 301–308.

### Ретроспективний аналіз повторних оперативних втручаннях по поводу грыж межпозвоноковых дисков поясничного отдела позвоночника у людей похилого віку

**В.К. Піонтковський, Я.В. Фищенко, Л.Д. Кравчук**

**Резюме.** *Цель* — определить причины негативных результатов хирургического лечения грыж межпозвоноковых дисков у пациентов пожилого и старческого возраста по сравнению с молодыми пациентами, что позволит в дальнейшем выбрать правильную хирургическую тактику и предотвратить развитие осложнений. *Объект и методы исследования.* Проведен ретроспективный анализ хирур-

гического лечения грыж межпозвоноковых дисков поясничного отдела позвоночника у 190 пациентов. У всех больных в анамнезе отмечены сроки, когда проведена первая операция по поводу грыжи межпозвонокового диска — от 3 мес до 7 лет в различных лечебных учреждениях Украины. **Результаты.** Наиболее частой причиной повторных оперативных вмешательств у пациентов пожилого возраста является нестабильность на оперированном и смежном уровнях, что побуждает хирургов к более широкому применению стабилизирующих оперативных вмешательств и более детальному предоперационному планированию выбора уровня стабилизации. В старшей возрастной категории преобладают процессы стенозирования, следовательно, у них необходимо применять более широкую декомпрессию. Для предупреждения развития эпидурального фиброза необходимо применять атравматичные хирургические приемы с минимальной интраоперационной кровопотерей. Больные старшей возрастной группы, помимо дискотомии, часто нуждаются в корекции дегенеративных деформаций. При выявлении критического остеопороза с целью профилактики несостоятельности металлоконструкций необходимо применять специальные импланты с цементной аугментацией для усиления контакта имплант — кость. **Выводы.** Среди основных причин для проведения повторных оперативных вмешательств у пациентов пожилого возраста — нестабильность на оперированном и смежном уровнях, а также рецидив грыжи на том же уровне.

**Ключевые слова:** грыжа межпозвоноковых дисков, повторное хирургическое лечение, пожилой возраст.

### A retrospective analysis of repeated surgical interventions for the lumbar intervertebral discs herniation in older patients

**V.K. Piontkovskiy, I.V. Fishchenko, L.D. Kravchuk**

**Summary.** *The purpose of the work* — to determine the causes of negative results of surgical treatment of herniated intervertebral discs in elderly and old age compared with young patients, which will allow to choose the correct surgical tactics in the future and prevent the occurrence of complications. *Material and methods.* A retrospective analysis of the surgical treatment of hernias of the intervertebral discs of the lumbar spine in 190 patients was carried out. All patients had a history of the dates when the first operation for herniation of the intervertebral disk was performed — from 3 months to 7 years in various medical institutions of Ukraine. *The results.* A common cause of repeated surgical interventions in older patients is instability at the operated and adjacent levels, which leads surgeons to more widespread use of stabilizing surgical interventions and more detailed preoperative planning at the choice of stabilization level. In the older age category stenosis processes prevail, therefore, they need to apply a wider decompression. To prevent the development of epidural fibrosis it is necessary to use atraumatic surgical techniques with minimal intraoperative blood loss. Patients of the older age group, in addition to discotomy, often need correction of degenerative deformities. When critical osteoporosis is detected, in order to prevent the failure of the metalwork, it is necessary to use special implants with cement augmentation to enhance the contact of the implant — bone. *Conclusions.* Among the main reasons for repeated surgical interventions in elderly patients is instability at the operated and adjacent levels, as well as recurrence of hernia at the same level.

**Key words:** intervertebral disc hernia, repeated surgical treatment, advanced age.

#### Адреса для листування:

Фищенко Яків Віталійович  
01601, Київ, вул. Бульварно-Кудрявська, 27  
ДУ «Інститут травматології та ортопедії НАМН України»,  
відділення хірургії хребта  
E-mail: fishchenko@gmail.com

Одержано 15.04.2019