

П.А. Федірко, Т.Ф. Бабенко, Р.Ю. Дорічевська

Інститут радіаційної гігієни і епідеміології ДУ «Національний науковий центр радіаційної медицини НАМН України», Київ

## Результати прийому натурального комплексу Ресверазин® у лікуванні патології сітківки судинного генезу

У відкритому дослідженні нами вивчено ефективність в офтальмологічній практиці натурального комплексу Ресверазин® з антиоксидантною дією, який містить 150 мг ресвератролу, 100 мг екстракту червоного вина, 50 мг екстракту кісточок винограду. Група із 20 добровольців, відібраних за критерієм наявності вираженої ангіопатії сітківки, протягом 2 міс приймала комплекс Ресверазин® по 1 капсулі 2 рази на добу. До початку дослідження та після його завершення проведено повне стандартизоване офтальмологічне обстеження, що включало візометрію, біомікроскопію, капіляроскопію бульбарної кон'юнктиви, тонометрію, рефрактометрію, офтальмоскопію, оптичну когерентну томографію, фотографування на фундус-камері у стандартних умовах із визначенням діаметра гілок центральної артерії та вени сітківки. Результати дослідження свідчать про статистично достовірне збільшення гостроти зору, покращення стану мікроциркуляції в бульбарній кон'юнктиві, збільшення діаметра артерій сітківки після прийому комплексу Ресверазин®, відсутність побічних ефектів. Комплекс може бути рекомендований для використання в офтальмологічній практиці у схемах лікування при судинній патології сітківки різного генезу.

**Ключові слова:** ресвератрол, ангіопатія сітківки, ретинальні судини, хвороби сітківки, порушення мікроциркуляції, антиоксиданти.

### Вступ

Незважаючи на прогрес у лікуванні розвинутих стадій захворювань сітчастої оболонки, зокрема діабетичної ретинопатії та вікової макулярної дегенерації, патологія сітківки і зорового нерва залишається основною причиною втрати зору і незворотної сліпоти. Поширеність цих патологічних станів зростає (Пасечникова Н.В., Король А.П., 2010; Wong W.L. et al., 2014; Савко В.В., Савко В.В. (мл.), 2016; López M. et al., 2017). У патогенезі найпоширеніших захворювань сітківки значним є внесок судинних порушень (Friedman E., 1997), а ангіопатія сітківки є проявом ураження ока внаслідок радіаційного впливу, що особливо актуально для нашої країни (Fedirko P.A. et al., 2015; Babenko T.F. et al., 2016).

Ранній початок систематичного лікування із застосуванням антиоксидантів, лютеїнових комплексів і вазоактивних препаратів здатен загальмувати прогресування ретинопатії та дистрофічних змін сітківки, сприяє збереженню і поліпшенню зорових функцій (Пасечникова Н.В., Король А.П., 2010; Суrowая Е.И., Бойчук И.М., 2016; Разумовская А.М. и соавт., 2017). Активізувалися роботи щодо модифікації методів застосування метилетилпіридинолу — найпоширенішого антиоксиданту в офтальмологічній практиці. В останніх дослідженнях оцінка ефективності дії метилетилпіридинолу базується на вивченні стану мікроциркуляції в бульбарній кон'юнктиві та оцінці стану зорових функцій (Разумовская А.М. и соавт., 2017). Але незручність для пацієнтів у методиці введення цього препарату — один із багатьох факторів, що ініціює пошук нових засобів для лікування патології сітківки.

Ефективною натуральною сполукою для використання в офтальмологічній практиці може стати ресвератрол — фітоалексин, поліфенол, який продукується деякими рослинами (виноград, японський горець, арахіс). Інтерес до ресвератролу підвищився після проведення у 70–80-х роках ХХ ст. епідеміологічного дослідження, результати якого відомі як «французький парадокс». Адже, незважаючи на висококалорійний раціон харчування та велику кількість насичених жирів у їжі, виявлено низький рівень серцево-судинної онкологічної захворюваності серед мешканців Франції, які регулярно вживали червоне вино (Lipri G. et al., 2010).

Ресвератрол — один із найбільш вивчених фітофенолів із широким спектром властивостей: протипухлинною (Ko J.-H. et al., 2017), антиангіогенною (Wen D. et al., 2013), антиоксидантною (Zheng Y. et al., 2010), кардіопротекторною (Мокні М., 2013), антидіабетичною (Kumar V.J., Joghee N.M., 2013), нейрозахисною (Singh N. et al., 2013) дією та здатністю гальмувати процеси фізіологічного старіння (Novelle M.G. et al., 2015).

Y. Zheng та співавтори (2010) показали виражений антиоксидантний ефект ресвератролу, який захищає епітеліальні клітини кришталика людини від пероксид-індукованого окисного стресу шляхом підвищення активності антиоксидантних ферментів: каталази, SOD-1 і HO-1. S. Kubota та співавтори (2009) довели наявність протизапальної активності ресвератролу. Продемонстровано високу антиоксидантну активність ресвератролу в клітинах трабекулярного ендотелію при глаукомі (Luna C. et al., 2009). Ch.N. Nagineni та співавтори (2014) виявили антиангіогенну дію — пригнічення супресії фактора росту ендотелію судин (Vascular endothelial growth factor — VEGF) у клітинах пігментного епітелію сітківки людини при віковій макулярній дегенерації. M.R. Kanavi та співавтори (2015) показали, що ресвератрол і екстракт винограду суттєво зменшили формування нових кровоносних судин у сітківці. Експериментальні дослідження дозволили ідентифікувати молекулярні мішені ресвератролу — *SIRT-1*, *AMPK*, *Nrf2*, *NFkB* (Abu-Amero Kh.K. et al., 2016).

При підборі ефективних доз засобу для використання в офтальмологічній практиці доцільно орієнтуватися на проведені кардіологами та ендокринологами клінічні дослідження. Згідно з їхніми даними, середня ефективна та безпечна доза ресвератролу становить 150–500 мг/добу (Smoliga J.M., Blanchard O., 2014). Комбінація ресвератролу з поліфенолами вина та екстрактом кісточок винограду потенціює його антиоксидантні та антиканцерогенні властивості (Shrotriya S. et al., 2015; Cavallini G. et al., 2016). Таке поєднання компонентів міститься в натуральному комплексі Ресверазин® («Нутрід», Україна), у складі якого 150 мг ресвератролу, 100 мг екстракту вина та 50 мг екстракту кісточок винограду. Натуральний комплекс виготовлений зі стандартизованої рослинної сировини корпорації «EUSA» (Франція) відповідно до міжнародних стандартів ISO/НАССР.

### Об'єкт і методи дослідження

У відкритому дослідженні взяла участь 20 осіб віком 37–76 років: <40 років — 1 (5%), 40–50 років — 3 (15%), 50–60 років — 10 (50%), 60–70 років — 3 (15%), >70 років — 3 (15%). Усі пацієнти пройшли повне стандартизоване офтальмологічне обстеження, яке включало:

- візометрію (максимальна гострота зору без/з корекцією);
- біомікроскопію;
- капіляроскопію бульбарної кон'юнктиви (оцінка калібру мікросудин, їх хід, звивистість, кількість функціонуючих капілярів, розміри безсудинних ділянок, швидкість і характер кровотоку, ступінь прозорості фону, наявність венозних сакуляцій, мікро-

аневризм, периваскулярного набряку, геморагій, сладж-феномену) з розрахунком кон'юнктивального показника (у нормі 0 балів, максимально можлива кількість балів — 33);

- пневмотонометрію;
- авторефрактокератометрію;
- офтальмоскопію;
- фотографування на фундус-камері у стандартних умовах із визначенням діаметра судин сітківки ( $\mu\text{m}$ ) за модифікованою нами методикою А.М. Шведа (2006);
- оптичну когерентну томографію (ОКТ) на 10 очах (установка «STRATUS OCT» фірми «Zeiss», використано протоколи Fast Optic Disc, Macular Thickness Map, а також Line — із визначенням діаметра нижньотемпоральної гілки центральної артерії сітківки (ЦАС) і центральної вени сітківки (ЦВС) кожного ока ( $\mu\text{m}$ )).

При первинному обстеженні середня гострота зору без корекції становила  $0,48 \pm 0,06$ , з корекцією —  $0,96 \pm 0,04$ . При авторефрактокератометрії гіперметропію  $0,25$ – $1,25$  D виявлено на 12, міопію  $0,25$ – $5,75$  — на 22, астигматизм  $>0,5$  D — на 19 очах. Середнє значення сферичної аметропії становило  $-1,39 \pm 0,35$  D, осьової —  $0,13 \pm 0,19$  D.

Усі особи групи спостереження мали виражені прояви ангіопатії сітківки, що було умовою відбору до цієї групи. Симптоми катаракти (периферичні помутніння кришталика) виявлено у 12 (60%), початкової вікової макулярної дегенерації — у 10 (50%), початкової периферичної дегенерації — у 5 (25%) пацієнтів. Внутрішньоочний тиск у всіх обстежених знаходився у межах норми і становив у середньому  $16,7 \pm 0,5$  мм рт. ст.; у 3 (15%) пацієнтів раніше виявлено медикаментозно компенсовану відкритокутову глаукому.

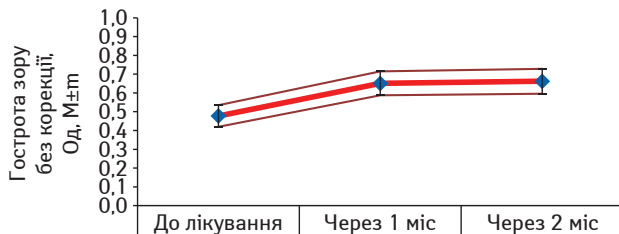
Усім обстеженим призначено антиоксидантний комплекс Ресверазин® по 1 капсулі 2 рази на добу протягом 2 міс. Повторні офтальмологічні обстеження за аналогічною схемою проведені через 2 міс після прийому комплексу.

Статистичний аналіз результатів обстеження проведено з використанням методів: обчислення середніх значень кількісних показників, оцінки достовірності різниці за методом Стьюдента і за критерієм  $\chi^2$  (некоригованим, коригованим за Yates, за Mantel — Haenszel).

## Результати та їх обговорення

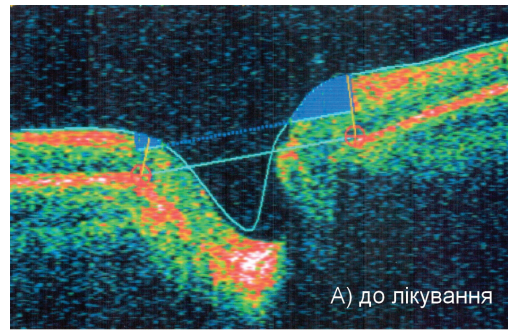
У процесі дослідження не виявлено будь-яких побічних реакцій, пов'язаних із використанням комплексу. Стан кришталика і скловидного тіла за період спостереження у всіх обстежених залишався стабільним. Внутрішньоочний тиск (ВОТ) у всіх обстежених протягом усього дослідження знаходився в межах норми, найбільше зафіксоване значення — 23 мм рт. ст. Середнє значення ВОТ при первинному обстеженні становило  $16,7 \pm 0,5$ , через 1 міс прийому комплексу Ресверазин® —  $16,2 \pm 0,73$ , через 2 міс —  $15,89 \pm 0,64$  мм рт. ст.; різниця між значеннями не була статистично вагомою ( $t=0,98$ ;  $p>0,05$ ). У трьох пацієнтів із виявленою раніше відкритокутовою глаукомою І–ІІ стадії ВОТ залишилося компенсованим.

Після прийому комплексу Ресверазин® 65% оглянутих відмітили суб'єктивне покращення зору. Об'єктивно гострота зору без корекції через 60 днів статистично достовірно покращилася у 55% обстежених ( $\chi^2=15,17$ ;  $p=0,00005$ ),  $\chi^2$  за Yates — 12,2 ( $p=0,0002$ ),  $\chi^2$  за Mantel — Haenszel — 14,79 ( $p=0,00006$ ). Як показано на рис. 1, зростання гостроти зору відбулося вже через 1 міс прийому комплексу ресвератролу, екстракту червоного вина і екстракту кісточок винограду.




**Рис. 1.** Динаміка гостроти зору (без корекції) при прийомі комплексу Ресверазин®, праве око

При цьому середня гострота зору без корекції зросла на 37,5% — до  $0,66 \pm 0,07$  (при первинному обстеженні  $0,48 \pm 0,06$ ), збільшення статистично достовірне ( $t=2,11$ ;  $p<0,05$ ). Таке зростан-



А) до лікування



Б) через 2 місяці

**Рис. 2.** ОКТ диска зорового нерва: А) до прийому комплексу Ресверазин®; Б) після 2 міс лікування

ня не було пов'язане зі зміною рефракції — ступінь сферичної аметропії ( $-0,95 \pm 0,31$  D) статистично значуще ( $t=0,66$ ) не змінився порівняно з висхідними результатами ( $-1,39 \pm 0,35$  D). Виявлено тенденцію до збільшення гостроти зору з корекцією — з  $0,96 \pm 0,04$  до  $1,01 \pm 0,04$  — зростання відзначено у 25% осіб, тенденція була статистично значущою (некоригований  $\chi^2=5,71$  ( $p=0,008$ ),  $\chi^2$  за Yates — 3,7 ( $p=0,028$ ),  $\chi^2$  за Mantel — Haenszel — 5,57 ( $p=0,009$ )). Таке зростання гостроти зору в умовах стабільності рефракційних показників, ВОТ і оптичних середовищ можна пояснити лише зміною стану сітчастої та судинної оболонки чи зорового нерва.

Результати ОКТ свідчили, що параметри диска зорового нерва в обстеженій групі знаходились у межах припустимих значень, і після 2 міс прийому антиоксидантного комплексу не виявлено їх статистично вагомих змін (рис. 2).

Оскільки параметри макулярної ділянки сітчастої та судинної оболонки, за даними ОКТ, у обстежених осіб на попередньому етапі обстеження знаходились практично у межах норми (приклад — протокол Macular Thickness Map — наведено на рис. 3), через 2 міс прийому антиоксидантного комплексу їх зміни були незначними, жодної негативної динаміки не виявлено (рис. 4).

Відсутність суттєвих морфометричних змін сітчастої оболонки свідчить, що покращення зорових функцій при прийомі комплексу Ресверазин® може відбуватися за рахунок нормалізації біохімічних процесів у структурах сітчастої оболонки. Важливим чинником цього процесу є нормалізація гемоциркуляції.

При ОКТ (протокол Line) до початку прийому комплексу середній діаметр нижньотемпоральної гілки ЦАС становив  $98,13 \pm 4,12$   $\mu\text{m}$ , середній діаметр нижньотемпоральної гілки ЦВС —  $150,38 \pm 6,96$   $\mu\text{m}$ . Оскільки всі учасники групи спостереження мали виражені прояви ангіопатії сітківки, при первинному обстеженні діаметр гілок ЦАС був меншим, ніж у нормі, за даними літератури (Goldenberg D. et al., 2013).

Двомісячний прийом комплексу з ресвератролом зумовив значне покращення стану ретинальної гемоциркуляції: середній діаметр нижньотемпоральної гілки ЦАС збільшився на 18,2% — до  $116,01 \pm 5,68$   $\mu\text{m}$ , різниця достовірна ( $t=2,11$ ;  $p<0,05$ ). Калібр нижньотемпоральної гілки ЦВС у процесі лікування, за даними ОКТ, практично не змінився і становив у середньому  $150,72 \pm 8,74$   $\mu\text{m}$  ( $t=0,03$ ;  $p>0,05$ ), що сприяло покращенню артеріовенозного співвідношення. Приклад суттєвого збільшення діаметру нижньотемпоральної гілки ЦАС на ОКТ-зображенні за період прийому комплексу Ресверазин® наведений на рис. 5.

Фотографування на фундус-камері у стандартних умовах із визначенням діаметра судин сітківки ( $\mu\text{m}$ ) дозволило підтвердити



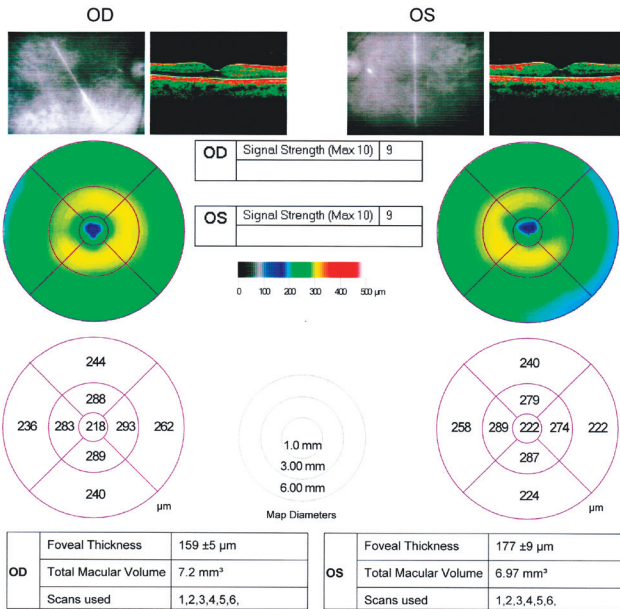


Рис. 3. ОКТ макулярної ділянки до прийому комплексу Ресверазин®

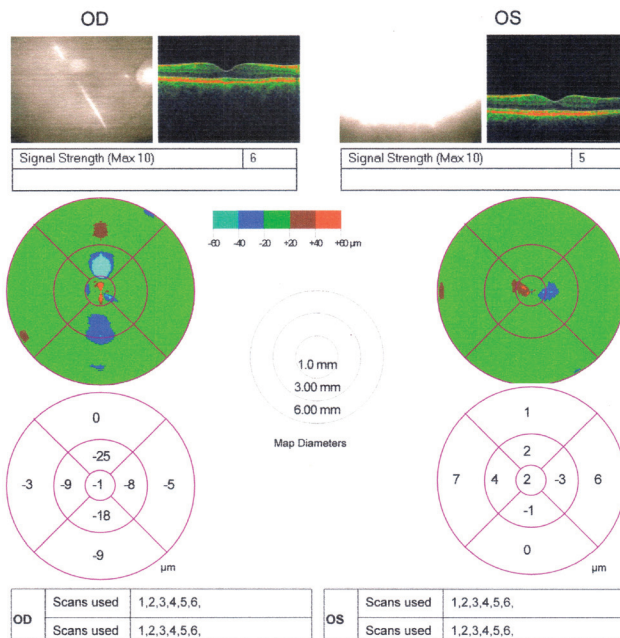


Рис. 4. Результати порівняльного аналізу ОКТ до та через 2 міс прийому комплексу Ресверазин®

результати ОКТ. Висхідний середній діаметр нижньотемпоральної гілки ЦАС становив  $92,21 \pm 2,83 \mu\text{m}$ , артерії були значно звужені. Виявлено високу кореляцію результатів визначення діаметра судин сітківки за допомогою електронних зображень, отриманих на фундус-камері у стандартних умовах, із даними визначення діаметра судин сітківки за допомогою ОКТ. Прийом комплексу Ресверазин® протягом 2 міс зумовив суттєву нормалізацію ретиального судинного річища — збільшення середнього діаметра нижньотемпоральної гілки ЦАС на 23,2% — до  $113,61 \pm 3,32 \mu\text{m}$ , різниця з висхідним рівнем достовірна ( $t=4,90$ ;  $p<0,05$ ). Приклад нормалізації калібру артерії сітківки наведено на рис. 6.

До проведеного лікування мікроциркуляція в бульбарній кон'юнктиві в обстежених пацієнтів була суттєво порушена. Спостерігали, перш за все, зменшення числа функціонуючих капілярів, звивистість судин. Внутрішньосудинні зміни були представлені уповільненням кровотоку, місяцями стазом, сладж-феноменом. Виявляли периваскулярні зміни — помутніння фону, окремі геморагії. Середній кон'юнктивальний показник (у нормі 0 балів, максимально можлива кількість балів — 33; чим вищий показник, тим більш суттєво порушення мікроциркуляції) становив  $9,41 \pm 0,64$ .

Після прийому комплексу Ресверазин® відзначено суттєве зниження ступеня порушень мікроциркуляції в кон'юнктиві. Зокрема у більшості пацієнтів збільшилась, а в деяких випадках навіть нормалізувалась кількість функціонуючих капілярів, зменшилась кількість випадків вияву зернистого кровотоку. Середній кон'юнктивальний показник вже при першому повторному огляді при прийомі комплексу Ресверазин®, тобто через 1 міс, статистично достовірно ( $t=5,72$ ;  $p<0,05$ ) знизився до  $5,5 \pm 0,25$  бала. Через 2 міс зберігалася вірогідна тенденція до поліпшення стану мікроциркуляції в бульбарній кон'юнктиві. Практично не виявляли стазу і мікрогеморагії, збільшилась кількість функціонуючих капілярів. Середній кон'юнктивальний показник стабілізувався на рівні  $5,29 \pm 0,39$  бала, різниця з висхідним рівнем була також статистично достовірною ( $t=5,52$ ;  $p<0,05$ ).

Значне поліпшення стану мікроциркуляторного русла бульбарної кон'юнктиви свідчить про потужну системну позитивну дію антиоксидантного комплексу з ресвератролом. Оскільки комплекс приймають внутрішньо (*per os*) у формі капсул, він не чинить на поверхневі структури ока жодного місцевого впливу.

### Висновки

Результати прийому комплексу з ресвератролом, екстрактом червоного вина та екстрактом кісточок винограду — Ресверазин® — у пацієнтів із судинними змінами сітківки свідчать про статистично достовірне збільшення гостроти зору, значне покращення стану мікроциркуляції в бульбарній кон'юнктиві, що підтверджує потужну системну дію засобу, а також достовірне і значне збільшення діаметра звужених артерій сітківки.

Ефективність прийому комплексу цілком порівнювана з описаною в літературі (Разумовская А.М. и соавт., 2017) дією відо-

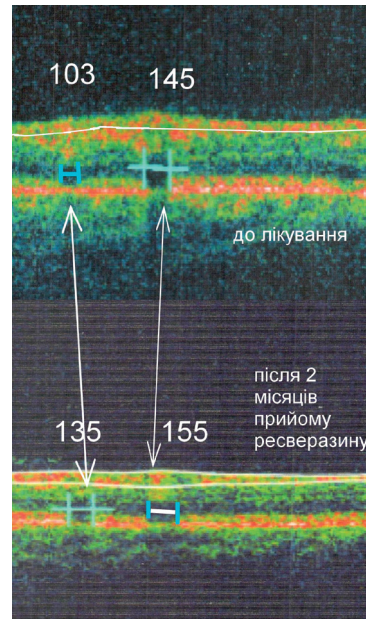


Рис. 5. Діаметр ретиальних судин, ОКТ-зображення до прийому комплексу Ресверазин® та після 2 міс лікування

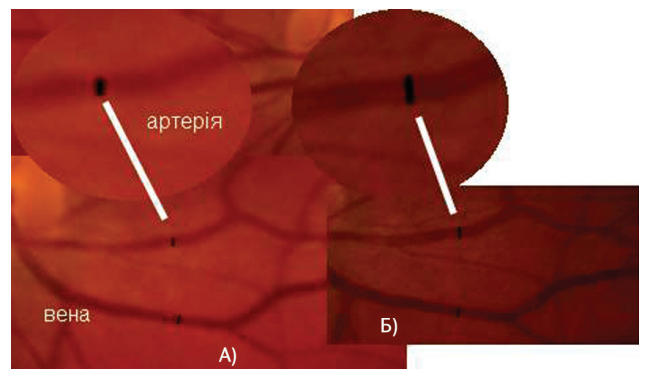


Рис. 6. Діаметр нижньотемпоральної гілки ЦАС, ліве око: А) до прийому комплексу Ресверазин®, Б) через 2 міс лікування

мого у клінічній практиці антиоксиданту метилетилпіридинолу, який застосовують у формі парабальбарних ін'єкцій або ендоназального електрофорезу. За способом вживання комплекс Ресверазин<sup>®</sup>, що приймається внутрішньо (*per os*), має суттєві переваги. Крім того, оскільки ресвератрол використовують в онкологічній практиці, комплекс можна призначати навіть пацієнтам з онкологічною патологією. Показано, що вживана доза ресвератролу — ефективна та безпечна.

Спираючись на отримані дані, можна рекомендувати комплекс Ресверазин<sup>®</sup> для використання в офтальмологічній практиці — перш за все у схемах лікування судинної патології сітківки різного генезу — як в комбінації з іншими засобами, так і в монотерапії.

### Список використаної літератури

**Пасечникова Н.В., Король А.Р.** (2010) Клиническая классификация и тактика лечения пациентов с возрастной макулярной дегенерацией. Офтальмол. журн., (2): 38–41.

**Разумовская А.М., Разумовский М.И., Коровянский Ю.А.** (2017) Сравнительная эффективность применения метилэтилпиридинола путем эндоназального электрофореза и парабальбарных инъекций при хориоретинальной дистрофии. Офтальмология, 14(3): 268–273.

**Савко В.В., Савко В.В. (мл.)** (2016) К вопросу о коррекции нарушения гемодинамики глаза при острой ишемической нейропатии зрительного нерва Офтальмол. журн., 2: 23–27.

**Суровая Е.И., Бойчук И.М.** (2016) Состояние зрительных функций у пациентов с миопией до и после медикаментозной коррекции антиоксидантной системы. Офтальмол. журн., 1: 8–11.

**Швед А.М.** (2006) Патогенетичне обґрунтування комбінованого застосування інгібіторів ангіотензинперетворювального ферменту та системної ензимотерапії при діабетичній ретинопатії. Автореф. дис. ... канд. мед. наук, НМАПО імені П.Л. Шуплика, Київ, 20 с.

**Abu-Amero Kh.K., Kondkar A.A., Chalam K.V.** (2016) Resveratrol and ophthalmic diseases. Nutrients, 8(4): 200.

**Babenko T.F., Fedirko P.A., Dorichevska R.Y. et al.** (2016) The risk of macular degeneration development in persons antenatally irradiated as a result of Chernobyl NPP accident. Probl. rad. med. radiobiol., 21: 172–177.

**Cavallini G., Straniero S., Donati A., Bergamini E.** (2016) Resveratrol requires red wine polyphenols for optimum antioxidant activity. J. Nutr. Health Aging, 20(5): 540–545.

**Fedirko P.A., Babenko T.F., Dorichevska R.Y., Garkava N.A.** (2015) Retinal vascular pathology risk development in the irradiated at different ages as a result of Chernobyl NPP accident. Probl. Radiat. Med. Radiobiol., 20: 467–573.

**Friedman E.** (1997) A Hemodynamic model of the pathogenesis of age-related macular degeneration. Am. J. Ophthalmol., 124(5): 677–682.

**Goldenberg D., Shahar J., Loewenstein A., Goldstein M.** (2013) Diameters of retinal blood vessels in a healthy cohort as measured by spectral domain optical coherence tomography. Retina, 33(9): 1888–1894.

**Kanavi M.R., Darjatmoko S., Wang S. et al.** (2014) The sustained delivery of resveratrol or a defined grape powder inhibits new blood vessel formation in a mouse model of choroidal neovascularization. Molecules, 19(11): 17578–17603.

**Ko J.H., Sethi G., Um J.-Y. et al.** (2017) The role of resveratrol in cancer therapy. Int. J. Mol. Sci., 18: 2589.

**Kubota S., Kurihara T., Mochimaru H.** (2009) Prevention of ocular inflammation in endotoxin-induced uveitis with resveratrol by inhibiting oxidative damage and nuclear factor  $\kappa$ B activation. Invest. Ophthalmol. Vis. Sci., 50: 3512–3519.

**Kumar B.J., Joghee N.M.** (2013) Resveratrol supplementation in patients with type 2 diabetes mellitus: a prospective, open label, randomized controlled trial. Int. Res. J. Pharm., 4(8): 246–249.

**Lippi G., Franchini M., Favalaro E.J., Targher G.** (2010) Moderate red wine consumption and cardiovascular disease risk: Beyond the «french paradox». Semin. Thromb. Hemost., 36: 59–70.

**López M., Cos F.X., Álvarez-Guisasola F., Fusterd E.** (2017) Prevalence of diabetic retinopathy and its relationship with glomerular filtration rate and other risk factors in patients with type 2 diabetes mellitus in Spain. DM2 HOPE study. J. Clin. Transl. Endocrinol., 9(9): 61–65.

**Luna C., Li G., Liton P.B. et al.** (2009) Resveratrol prevents the expression of glaucoma markers induced by chronic oxidative stress in trabecular meshwork cells. Food Chem. Toxicol., 47: 198–204.

**Mokni M., Hamlaoui S., Karkouch I. et al.** (2013) Resveratrol provides cardioprotection after ischemia/reperfusion injury via modulation of antioxidant enzyme activities. Iranian J. Pharm. Res., 12(4): 867–875.

**Nagineni Ch.N., Raju R., Nagineni K.K. et al.** (2014) Resveratrol suppresses expression of VEGF by human retinal pigment epithelial cells: potential nutraceutical for age-related macular degeneration. Aging Dis., 5(2): 88–100.

**Novelle M.G., Wahl D., Dieguez C. et al.** (2015) Resveratrol supplementation: Where are we now and where should we go? Ageing Res. Rev., 5: 1–15.

**Shrotriya S., Tyagi A., Deep G. et al.** (2015) Grape seed extract and resveratrol prevent 4-nitroquinoline 1-oxide induced oral tumorigenesis in mice by modulating AMPK activation and associated biological responses. Mol. Carcinog., 54(4): 291–300.

**Singh N., Agrawal M., Dore S.** (2013) Neuroprotective properties and mechanisms of resveratrol in *in vitro* and *in vivo* experimental cerebral stroke models. ACS Chem. Neurosci., 4: 1151–1162.

**Smoliga J.M., Blanchard O.** (2014) Enhancing the delivery of resveratrol in humans: if low bioavailability is the problem, what is the solution? Molecules, 19(11): 17154–17172.

**Wen D., Huang Xi., Zhang M. et al.** (2013) Resveratrol attenuates diabetic nephropathy via modulating angiogenesis. PLoS One, 8(12): e82336.

**Wong W.L., Su X., Li X. et al.** (2014) Global prevalence of age-related macular degeneration and disease burden projection for 2020 and 2040: a systematic review and meta-analysis. Lancet Global Health, 2(2): e106–e116.

**Zheng Yi, Yaohua L., Ge J. et al.** (2010) Resveratrol protects human lens epithelial cells against H2O2 – induced oxidative stress by increasing catalase, SOD-1, and HO-1 expression. Mol. Vis., 16: 1467–1474.

## Результаты приема натурального комплекса Ресверазин<sup>®</sup> в лечении патологии сетчатки сосудистого генеза

**П.А. Федирко, Т.Ф. Бабенко, Р.Ю. Доричевская**

**Резюме.** В открытом исследовании нами изучена эффективность в офтальмологической практике натурального антиоксидантного комплекса Ресверазин<sup>®</sup>, содержащего 150 мг ресвератрола, 100 мг экстракта красного вина и 50 мг экстракта косточек винограда. Группе из 20 добровольцев, отобранных по критерию наличия выраженной ангиопатии сетчатки, назначен прием 1 капсулы комплекса Ресверазин<sup>®</sup> 2 раза в сутки в течение 2 мес. До начала и после завершения исследования проведено полное стандартное офтальмологическое обследование, включавшее визометрию, биомикроскопию, капилляроскопию бульбарной конъюнктивы, тонометрию, рефрактометрию, офтальмоскопию, оптическую когерентную томографию, фотографиярование глазного дна в стандартных условиях с определением диаметра веток центральной артерии и вены сетчатки. Результаты исследования свидетельствуют о статистически достоверном увеличении остроты зрения, улучшении состояния микроциркуляции в бульбарной конъюнктиве, увеличении диаметра артерий сетчатки после приема ресверазина, отсутствии побочных эффектов. Комплекс можно рекомендовать для использования в офтальмологической практике в схемах лечения при сосудистых заболеваниях сетчатки различного происхождения.

**Ключевые слова:** ресвератрол, ангиопатия сетчатки, сосуды сетчатки, заболевания сетчатки, нарушения микроциркуляции, антиоксиданты.

## The results of the use of the natural complex Resverazin<sup>®</sup> in treatment of vascular retinal disorders

**P.A. Fedirko, T.F. Babenko, R.Yu. Dorichevska**

**Summary.** In an open-label study, we studied the efficacy of the natural antioxidant complex Resverazin<sup>®</sup>, containing resveratrol 150 mg, red wine extract 100 mg and grape seed extract 50 mg, in the ophthalmic practice. A group of 20 volunteers selected based on the criterion of marked retinal angiopathy was administered 1 capsule of the complex Resverazin<sup>®</sup> twice daily for 2 months. A pre- and post-study standard ocular examination was performed, including vizometry, biomicroscopy, capillaroscopy of the bulbar conjunctiva, tonometry, refractometry, ophthalmoscopy, optical coherence tomography, fundus imaging with a fundus camera in the standard settings. The study results demonstrated a statistically significant increase in the visual acuity, improved microcirculation in the bulbar conjunctiva, and increased retinal artery diameter after Resverazin<sup>®</sup> administration, without any adverse effects. The natural complex can be recommended for use in ophthalmic practice in treatment regimens intended for vascular retinal disorders of various origins.

**Key words:** resveratrol, retinal angiopathy, retinal vessels, retinal diseases, microcirculation disorders, antioxidants.

### Адреса для листування:

Федирко Павло Андрійович  
03115, Київ, просп. Перемоги, 119/121  
Інститут радіаційної гігієни і епідеміології  
ДУ «Національний науковий центр  
радіаційної медицини НАМН України»  
E-mail: eye-rad@ukr.net

Одержано 11.06.2018