

В.В. Скиба^{1,2}, А.В. Мартиненко¹, С.Є. Бондар¹, С.М. Бабенко¹, Д.В. Рябошапка¹

¹Центр хірургії Київської міської клінічної лікарні № 1

²Національний медичний університет імені О.О. Богомольця, Київ

Випадок успішного лікування гострого мезентеріального тромбозу у пацієнтки старечого віку на фоні тяжкої супутньої патології

Описано результати лікування пацієнтки віком 72 роки з гострим мезентеріальним тромбозом, гангrenoю сегмента тонкої кишки на фоні хронічного моноцитарного лейкозу. Виконана резекція половини тонкого кишечника з відтермінованим анастомозуванням на 12-ту добу після стабілізації загального стану та показників гомеостазу хворої. Використаний найменш травматичний операційний доступ та механічний шов анастомозу. В післяопераційний період виникла часткова неспроможність анастомозу. Використана VAS-терапія для формування та закриття зовнішньої неповної тонкокишкової нориці. На тлі раннього ентерального харчування проведена парентеральна нутритивна підтримка та корекція водно-електролітного балансу.

Ключові слова: тромбоз брижових артерій, резекція кишки, тонкокишкова нориця, VAS-терапія.

Вступ

Гостре порушення брижового кровообігу (мезентеріальний тромбоз — МТ) — одне з тяжких і водночас маловивчених захворювань, у практиці загальної хірургії його частка становить 0,1–0,2% спостережень (Савельєв В.С. і соавт., 2005; Sniecinski R.M. et al., 2011; Leone M. et al., 2015). МТ призводить до некрозу тонкого та/чи товстого кишечника та супроводжується високою летальністю, яка настає у 60–90% випадків, не маючи явної тенденції до зниження за останні 15–20 років (Савельєв В.С. і соавт., 2005; Лемешевский А.И., 2008). У хірургічному лікуванні при МТ залишається безліч невирішених питань, тому кожен окремий клінічний випадок потребує індивідуального підходу до лікувальної тактики.

У клінічній картині МТ простежується чітка фазійність розвитку патологічного процесу, тому фактор часу є однією з вирішальних умов надання успішної допомоги. Більшість пацієнтів госпіталізовано у фазу інфаркту кишечника, рідше — у фазу перитоніту (Sniecinski R.M. et al., 2011).

Поширеність ураження кишечника при розвитку гострого порушення мезентеріального кровообігу залежить від розміщення ембола чи тромба (Heit J.A. et al., 2001; Leone M. et al., 2015). Так, у верхній брижовій артерії виділені три сегменти: I — від гирла до відходження а. colica media, II — від відходження а. colica media до відходження а. ileocolica, III — дистальніше а. ileocolica. При емболії протягом I сегмента відзначають тотальне ураження тонкого кишечника, у >50% випадків воно поєднується з некрозом сліпої кишки та всієї правої половини товстого кишечника. Кровообіг зберігається лише в невеликій ділянці кишечника біля зв'язки Трейца. У разі гострої оклюзії в II сегменті верхньої брижової артерії кровообіг порушується в кінцевій ділянці голодної та в усій здухвинній кишці. Рідко некротизуються сліпа і висхідна товста кишка. При емболії III сегмента верхньої брижової артерії уражується лише здухвинна кишка. При поєднанні оклюзії I сегмента верхньої брижової артерії та гирла нижньої брижової артерії в пацієнтів розвивається тотальне ураження тонкого і товстого кишечника.

Клінічний випадок

Пацієнтка А., 1946 р.н., поступила в хірургічне відділення № 2 Київської міської клінічної лікарні (КМКЛ) № 1 в ургентному порядку 30.03.2018 р. о 19:00 зі скаргами на біль у животі, здуття живота, затримку газів, відсутність випорожнення протягом 2 діб, загальну слабкість, спрагу.

Вважає себе хворою з 28.03.2018 р., коли відчула появу болю в животі, здуття живота. Лікувалася самостійно голодом та застосуванням спазмолітиків. У зв'язку зі значним погіршенням загального стану, відсутністю випорожнення, постійним больовим синдромом, вираженою загальною слабкістю, блюванням каретою швидкої допомоги доставлена у приймальне відділення КМКЛ № 1. Оглянута черговим хірургом, терапевтом, анестезіологом, госпіталізована в хірургічне відділення.

З анамнезу життя відомо, що пацієнтка перебувала на диспансерному нагляді у терапевта і гематолога з приводу хронічного мієлолейкозу, вторинної анемії середнього ступеня тяжкості, ішемічної хвороби серця, кардіосклерозу, гіпертонічної хвороби II стадії. Отримувала систематичне лікування для корекції супутньої патології.

При надходженні загальний стан пацієнтки тяжкий. У свідомості, адекватна, продуктивному контакту доступна. Температура тіла 37,2 °С. Набряки відсутні. Язик сухий. Тургор шкіри знижений. Шкіра бліда. Дихання везикулярне, жорстке, вислуховується на всій ділянці. Серцева діяльність ритмічна, тони приглушені. Артеріальний тиск 100/70 мм рт. ст. Пульс — 116 уд./хв.

Живіт симетричний, здутий, слабо бере участь в акті дихання, при пальпації м'який, болючий в усіх відділах. Печінкова тулість визначається. Нижній край печінки на 2 см виступає з-під реберної дуги. Слабкопозитивні симптоми Щоткіна — Блюмберга в усіх відділах живота. Перистальтика не вислуховується. Ректально: тонус відхідника не підвищений, патологічних утворень не виявлено, на рукавичці сліди калу звичайних властивостей.

При госпіталізації хворій виконано рентгенографію органів грудної клітки — патології не виявлено; рентгенографію органів черевної порожнини — вільного газу в черевній порожнині не виявлено, дві чаші Клойберга у верхньому поверсі черевної порожнини.

Ультразвукове дослідження органів черевної порожнини — значно розширені петлі тонкого кишечника в лівому боковому фланку, стеатогепатоз, невеликі кісти нирок.

У загальноклінічних аналізах — лейкоцитоз 27,5 · 10⁹/л, гемоглобін 78 г/л, еритроцити 2,5 · 10¹²/л, високий рівень сечовини (17,5 ммоль/л), гіпокаліємія — 2,62 ммоль/л.

На підставі скарг, анамнезу захворювання, даних об'єктивного дослідження та додаткових методів обстеження встановлено діагноз «гостра кишкова непрохідність».

Після короткої передопераційної підготовки в умовах відділення хірургічної реанімації хвора в ургентному порядку прооперована. Інтраопераційно: в черевній порожнині незначна кількість (300 мл) серозного випоту. Петлі проксимального відділу тонкого кишечника роздуті до 4 см у діаметрі. На відстані 130 см від зв'язки Трейца — ділянка гангренозно зміненої тонкої кишки протяжністю до 120 см (рис. 1). Артерії брижі ураженого сегмента не пульсують. Пульсація основного стовбура верхньої брижової артерії збережена. Дистально відділ здорового тонкого кишечника розміщений на відстані 40 см від ілеоцекального кута. Виконано резекцію гангренозно зміненої та ішемізованої ділянки тонкого кишечника. Загальна довжина видаленої ділянки — 160 см, що у цієї пацієнтки відповідає половині загальної довжини тонкого кишечника. Враховуючи високий ризик неспроможності первинного анастомозу, проксимальний та дистальний відділ кишки фіксовано між собою та виведено у правій клубовій ділянці у вигляді двостволки.

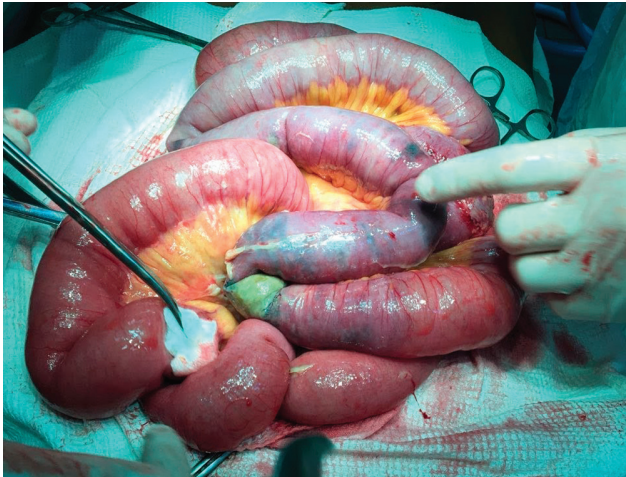

Рис. 1. Ділянка гангренозно зміненого тонкого кишечника пацієнтки А.

Патогістологічний висновок: «сегмент тонкого кишечника з гострим розладом артеріального кровообігу, трансмуральною лейкоцитарною інфільтрацією стінки з ділянками геморагічного некрозу. По краях резекції патології в стінці кишки не виявлено».

Протягом перших кількох днів після хірургічного втручання стан пацієнтки був вкрай тяжкий внаслідок ендотоксикозу, анемії, ниркової недостатності, дегідратації, гіпокаліємії, гіпопротеїнемії. Вводили 10% розчин глюкози, фізіологічний розчин, 4% розчин калію хлориду, проводили антибактеріальну терапію, гепарин натрію по 5 тис. од. 4 рази на добу (під контролем активованого часткового тромбластинового часу), глюкокортикоїди, пантопрозол. Проводили переливання еритроцитовмісних компонентів крові, збіднених на лейкоцити, 20% розчин альбуміну. Вводили 0,25% розчин бупівакаїну в епідуральний катетер.

Після стабілізації загального стану хворої, досягнення нормальних показників гомеостазу, на 12-ту добу проведена реконструктивна ентеропластика. Хірургічне втручання виконане доступом через місце виведеної ентеростоми. Накладено степлерний лінійний анастомоз між фіксованими привідною та відповідною петлями тонкої кишки, використовували касети 80 мм з висотою скобок 3,5 мм. Сформований анастомоз розміщений у правій здухвинній ділянці черевної порожнини з підведенням поліхлорвінілового дренажу. Рану шкіри не шивали.

На 3-тю добу у хворої було перше самостійне випорожнення. Частота випорожнення — 7–8 разів на добу. На 7-му добу по дренажу, підведеному до анастомозу, появився тонкокишковий вміст до 1000 мл/добу. Перитонеальних явищ не спостерігали. Виконане ультразвукове дослідження органів черевної порожнини — вільної рідини не виявлено, візуалізовано функціонуючий тонкокишковий анастомоз. Пасаж по кишковому тракту збережений. Проведене розведення апоневрозу в місці закриття ентеростоми та встановлення VAC (vacuum assisted closure). У нашій клініці достатній досвід використання цієї лікувальної мето-

дики при кишкових норицях різного генезу. В подальшому проводили VAC-терапію при робочому тиску 150 мм рт. ст. За 12 днів дебіт тонкокишкового вмісту по сформованій зовнішній тонкокишковій нориці знижено до 100 мл/добу.

Весь цей час проводили ентеральне харчування хворої з нутритивною підтримкою трикомпонентною сумішшю, контроль водного балансу, корекцію електролітичних порушень. Випорожнення регулярне, 3–4 рази на добу, сформоване.

Через 20 днів після повторного хірургічного лікування вдалося досягти повної компенсації гомеостазу хворої без парентеральної підтримки. 29.04.2018 р. виконано комп'ютерну томографію черевної порожнини з контрастуванням *per os* — у черевній порожнині вільної рідини не виявлено, пасаж контрастної речовини збережено на всьому шлунково-кишковому тракті. Ширина анастомозу достатня, є ознаки тонкокишкової зовнішньої нориці в ділянці анастомозу (рис. 2).

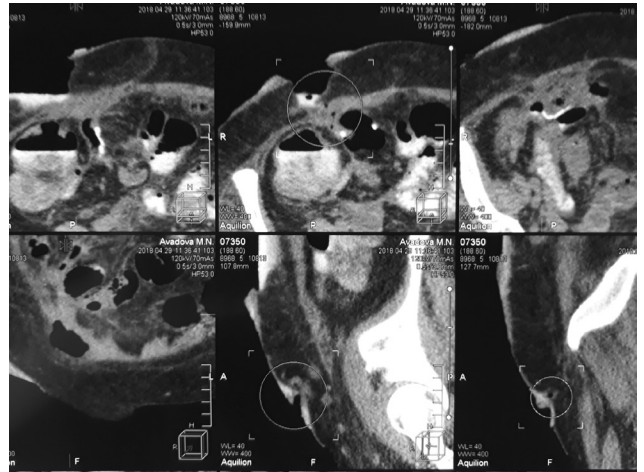


Рис. 2. Комп'ютерна томографія черевної порожнини пацієнтки А. (29.04.2018 р.)

Пацієнтка виписана в задовільному стані на 35-ту добу після надходження до стаціонару. Дебіт тонкокишкової нориці 50 мл/добу в калоприймач.

Висновки

Мезентеріальний тромбоз — тяжке захворювання, що потребує комплексного підходу до лікування з використанням хірургічних методик та прискіпливої корекції всіх порушень гомеостазу хворого, що викликані як самим мезентеріальним тромбозом, так і супутньою патологією, на фоні якої він виник. Фактор часу — одна з вирішальних умов надання успішної допомоги. Показано ефективність резекційної операції без накладення анастомозу для подальшого контролю динаміки перебігу захворювання, тяжкості пацієнта й оцінки стану стінки кишки для подальшого анастомозування.

Дані щодо конфлікту інтересів

Конфлікту інтересів немає.

Участь авторів

Концепція і дизайн дослідження — В.В. Скиба, А.В. Мартиненко; збір і опрацювання матеріалу, написання тексту — А.В. Мартиненко, С.Є. Бондар; редагування — С.М. Бабенко, Д.В. Рябошапка.

Список використаної літератури

- Лемешевский А.И. (2008) Проблема острой мезентериальной ишемии. Белорус. мед. журн., 3: 34–38.
- Савельев В.С., Спиридонов И.В., Болдин Б.В. (2005) Острые нарушения мезентериального кровообращения. Инфаркт кишечника. Руководство по неотложной хирургии. Триада-Х, с. 281–302.
- Heit J.A., Silverstein M.D., Mohr D.N. et al. (2001) The epidemiology of venous thromboembolism in the community. *Thromb. Haemost.*, 86: 452–463.
- Leone M., Bechis C., Baumstarck K. et al. (2015) Outcome of acute mesenteric ischemia in the intensive care unit: a retrospective, multicenter study of 780 cases. *Intensive Care Med.*, 41(4): 667–676.

Sniecinski R.M., Hursting M.J., Paidas M.J., Levy J.H. (2011) Review Article: Etiology and Assessment of Hypercoagulability with Lessons from Heparin-Induced Thrombocytopenia. *Anesth. Analg.*, 112(1): 46–58.

Случай успешного лечения острого мезентериального тромбоза у пациентки старческого возраста на фоне тяжелой сопутствующей патологии

В.В. Скиба, А.В. Мартыненко, С.Е. Бондар, С.М. Бабенко, Д.В. Рябошапка

Резюме. Описаны результаты лечения пациентки в возрасте 72 лет с острым мезентериальным тромбозом, гангреной сегмента тонкого кишечника на фоне хронического моноцитарного лейкоза. Выполнена резекция половины тонкого кишечника с отсроченным анастомозированием на 12-е сутки после стабилизации общего состояния и показателей гомеостаза больной. Использован наименее травматичный операционный доступ и механический шов анастомоза. В послеоперационный период возникла частичная несостоятельность анастомоза. Использована VAC-терапия для формирования и закрытия внешнего неполного тонкокишечного свища. На фоне раннего энтерального питания проводили парентеральную нутритивную поддержку и коррекцию водно-электролитного баланса.

Ключевые слова: тромбоз брыжеечных артерий, резекция кишки, тонкокишечный свищ, VAC-терапия.

The case of successful treatment of acute mesenteric thrombosis in elderly patient on the background of the severe concomitant pathology

V.V. Skiba, A.V. Martynenko, S.E. Bondar, S.M. Babenko, D.V. Ryaboshapka

Summary. The results of treatment of the 72 years old patient with acute mesenteric thrombosis, gangrene segment of the small intestine on the background of the chronic monocytic leukemia are described. The resection of half of the small intestine was made in 12 day after stabilization of the general condition and indicators of homeostasis. The least traumatic operating access and mechanical suture of anastomosis were used. In the postoperative period there was a partial failure of anastomosis. The VAC-therapy was used for the formation and closure of the external incomplete intestinal fistula. On the background of early enteral nutrition, the parenteral nutritional support and correction of water-electrolyte balance were conducted.

Key words: mesenteric thrombosis, resection of the intestine, intestinal fistula, VAC-therapy.

Адреса для листування:

Мартыненко Андрій Володимирович
02000, Київ, Харківське шосе, 121
Центр хірургії Київської міської клінічної лікарні № 1
E-mail: martmart705@gmail.com

Одержано 15.05.2018

РЕФЕРАТИВНА ІНФОРМАЦІЯ

Підписання декларації з лікарем: відповіді на поширені питання

Чи може лікар внести дані в систему без відома і підпису пацієнта?

Міністерству охорони здоров'я (МОЗ) України стало відомо про випадок, коли людина прийшла до медичного закладу, щоб підписати декларацію з лікарем, якого обрала, проте виявилось, що в електронній системі охорони здоров'я вже містяться її персональні дані та декларація, яку вона ніколи не підписувала. У зв'язку із цим у Міністерстві наголошують, що лікарі та уповноважені особи, які підписують декларації про вибір лікаря в медзакладах, не мають права вносити в систему персональні дані без відома і підпису пацієнта. Це шахрайство з метою заволодіння державними грошима. Відповідальність за такі дії порушник нестиме згідно з Кримінальним кодексом. Перед початком виплат працівники Національної служби здоров'я уважно вивчатимуть усі декларації, які надійшли від медзакладів. Якщо вони стикатимуться з подібними ситуаціями й від медзакладів не буде надано розумних пояснень, служба передаватиме заяви до компетентних органів.

Якщо ви звернулися до свого лікаря та опинилися в подібній ситуації, ви можете подати заяву про припинення декларації в довільній формі або підписати декларацію з іншим лікарем — попередня декларація в системі автоматично анулюється. Ви також можете звернутися зі скаргою в заклад, де була підписана декларація про вибір лікаря та використані персональні дані без вашого відома. Лікаря в такому випадку варто повідомити про це службу підтримки медичної інформаційної системи, до якої він підключений, та керівника медичного закладу, де була внесена декларація без відома пацієнта. На прохання пацієнта лікар може підписати з ним нову декларацію. Стара анулюється автоматично.

Чи може лікар підписувати декларацію сам із собою?

МОЗ України рекомендує лікарям підписувати декларації з іншими фахівцями, щоб вони як громадяни отримували медичну допомогу в повному обсязі. Список послуг, які надають терапевти, педіатри та сімейні лікарі, затверджено в Порядку надання первинної медичної допомоги (далі — Порядок). Так, згідно з Порядком лікар первинної ланки, зокрема, може спостерігати за неускладненою вагітністю, видавати довідки про смерть тощо. Лікар не зможе повноцінно обстежити сам себе, наприклад оглянути вухо (видалити стороннє тіло) або очне дно, надати повноцінно невідкладну допомогу чи вести власну вагітність, перебуваючи

в декретній відпустці. У окремих випадках лікар може врятувати життя. Наприклад, Порядком затверджено, що ваш лікар надаватиме невідкладну допомогу при гострому розладі фізичного чи психічного здоров'я, якщо не потрібно екстреної, спеціалізованої або високоспеціалізованої медичної допомоги.

Як підписати декларації дітям, які живуть у державних закладах?

Діти, які живуть у закладах охорони здоров'я, навчальних або інших дитячих закладах, так само мають право на якісне медичне обслуговування у педіатра чи сімейного лікаря. Підписати декларацію з обраним лікарем може адміністрація закладу, у якому проживає дитина. Це право затверджено у статті 245 Сімейного кодексу: «Якщо дитина постійно проживає у закладі охорони здоров'я, навчальному або іншому дитячому закладі, функції опікуна та піклувальника щодо неї покладаються на адміністрацію цих закладів».

Чи треба заповнювати поле «законний представник» у декларації пацієнтів віком 14–18 років?

Для укладання декларації пацієнтам віком 14–18 років важливо мати паспорт, де вказаний індивідуальний податковий номер. Також треба вказати дані одного з батьків (у декларації — «Довірена особа», поля 1.12.1–1.12.2). Дані законного представника (поля 4.1–4.8) вносити не потрібно. Згідно з пунктом 6 розділу 3 Порядку вибору лікаря, який надає первинну медичну допомогу, затвердженого наказом МОЗ України від 19.03.2018 р. № 503, у Декларації обов'язково заповнюються всі поля, крім полів про законного представника, які заповнюються тільки для недієздатних осіб та дієздатних осіб, які не досягли 14-річного віку.

Як часто треба змінювати пароль для входу в електронну систему охорони здоров'я?

Пароль в електронній системі охорони здоров'я діє 3 міс (90 днів). Це необхідно для безпечного доступу до вашого особистого кабінету.

Отже, якщо строк дії вашого пароля вийшов і ви забули його змінити, ви побачите червоне повідомлення під рядком пароля: «Ваш пароль застарів. Необхідно замінити пароль». Тому не турбуйтеся, це не «щось не так із системою», це пароль застарів. Під кнопкою «ДАЛІ» є посилання «Змінити пароль». Сміливо тисніть, вводьте новий пароль та продовжуйте реєструвати декларації.

Прес-служба «Українського медичного часопису»
за матеріалами <http://moz.gov.ua/>